アキレス腱断裂

アキレス腱断裂とは？

アキレス腱断裂は、足首の後面にある太い腱が切れた状態のことで、完全断裂と部分断裂にわけられます。
30代−40代の方によくみられますが、10代後半から高齢者まで幅広い年齢の方々に起こる可能性があり、
スポーツ中に踏み込んだときやターンをしたとき、階段を踏み外したときなどに起こりやすいとされています。
腱が切れる瞬間は「ブチッ!」「バンッ!」という音や衝撃を感じる人が多く、
「後ろから蹴られた感じ」「ボールをぶつけられた感じ」 がするといわれています。
アキレス腱が切れるとふくらはぎの筋肉がうまく作用しないため、つま先立ちができなくなりますが、
痛みが強くない場合は足を引きずりながら歩くことができます。

診断／治療方針

アキレス腱断裂の有無を診断するには、熟練した医師が診ればほぼ確実に判断できますが、より詳細にアキレス腱の状態を調べるには、エコー検査(超音波検査)やMRI検査といった画像検査が有効です。画像検査などの結果を踏まえ、患者さんの希望も考慮し、医師と相談しながら手術療法か保存療法かを選択していきます。

1. エコー検査(超音波検査)により、切れた腱同士がくっつくかどうかを確認します。
   足首を、足の甲を伸ばすように曲げた際、下左図(※1)のように腱同士がくっつけば保存療法でも治療可能です。
   下右図(※2)のように腱同士が離れたままであれば、保存療法での治療は困難なため、手術療法の適応となります。
   他にもMRI検査の結果や断裂部の形状を考慮するなど、多角的な評価により治療方針を選択していきます。

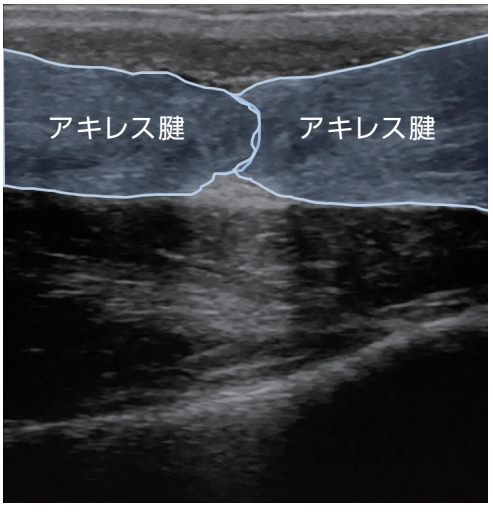

※1：切れた腱同士がくっついているため
保存療法でも治療可能な例

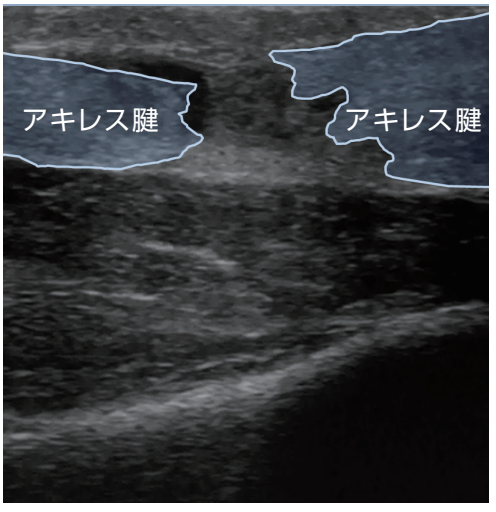

※2：切れた腱同士が離れたままのため
保存療法が困難な例（手術適応）

2. スポーツ活動のレベルや日常生活の活動レベル、患者さんの生活背景や希望、既往症などを考慮します。
   たとえば、小さなお子さんがみえるので入院できない、10代後半でこれからもスポーツを続けたい、など患者さんによって様々な背景があります。また、できるだけ手術を避けたいという方や、知人に勧められ手術療法を希望する方もいらっしゃいますし、内科疾患があるために手術はおすすめできない場合もあります。それらを併せて考慮し、患者さんにとって一番良い治療方針を選択していきます。

治療　ー 保存療法の進歩 ー

アキレス腱断裂の治療は、手術療法と保存療法に分けられます。
従来、「保存療法は再断裂が起こる可能性が高い」や「手術療法の方が治りが早い」などといわれていましたが、最近の研究では、早期からリハビリを行うことで保存療法でも良好な治療成績が報告されており、手術療法と保存療法を比較しても再断裂の発生率に差はなかったと報告されています。
一方手術療法では、メスを入れることによる合併症(10～20%)が避けられず、入院が必要であるため保存療法に比べ2～3倍になることもあり、欧米では保存療法での早期リハビリが主流になってきています。

当院では、エコー検査(超音波検査)やMRI検査といった画像検査を用いて治療法の適応を的確に判断するため、保存療法の場合でも再断裂のリスクはさらに少なくなっています。
また、どちらの治療法を選択した場合でもアキレス腱断裂用装具(アキレスブーツ)を使用し、装具除去の時期やリハビリテーションの進め方などについても同一のスケジュールを使用していますが、近年手術例は著明に減少してきました。

[手術療法]
画像検査の結果、足首を深く曲げてもアキレス腱部の断端同士が接触しない場合や、
患者さんが手術療法を希望された場合には、手術療法の適応となります。入院期間は10日前後です。
メスで皮膚を切り開き、断裂したアキレス腱を手術用の糸で縫い合わせます。
腰椎麻酔(下半身に効く麻酔)で行い、手術時間は1時間程度、麻酔の時間も含めると2時間程度で終了します。

[保存療法]
画像検査の結果、足首を深く曲げたときアキレス腱部の断端同士が接触する場合は保存療法の適応となります。
体への負担が少なく、外来通院で治療するため、家庭や仕事などの事情で入院ができない方でも安心です。

当院の治療スケジュール（おおよそのめやす）

エコー検査(超音波検査)やMRI検査といった画像検査を定期的に行いながら、状態に応じて進めていきます。

初診時 もしくは 手術時	[　固定　] 膝下～足の指手前までのギプス固定をします。 痛みの強さや不安に応じて、体重をかけて歩くことができます。 [　リハビリ　] 足の指を動かしたり、アキレス腱に負担がかからない範囲で筋力トレーニングをします。 (太もも前面の筋肉、股関節まわりの筋肉など)
1週間後	[　固定　] アキレス腱断裂用装具(アキレスブーツ)へ変更します。 ヒール(かかとのパッド)4段から開始し、経過により3段→2段→1段→装具なし となります。
2−6週間後	[　リハビリ　] 足首を動かす練習をはじめ、経過により徐々に動かす範囲や強さなどを増やしていきます。
7−8週間後	[　固定　] アキレス腱断裂用装具(アキレスブーツ)をはずします。 [　リハビリ　] アキレス腱のストレッチやふくらはぎの筋力トレーニング(つま先立ちなど)をします。 装具なしでふつうに歩けるように練習します。
4−6ヶ月後	スポーツ復帰します。

YONEDAの取り組み

当院はアキレス腱断裂の治療に注力しており、毎年複数の全国的な学会で発表活動を行っています。
当院で行っている最先端の治療についてご紹介いたします。

1. エコー検査(超音波検査) MRI検査

当院では、エコー検査(超音波検査)やMRI検査といった画像検査を用いて、アキレス腱の状態や治癒過程を的確に判断することができます。

［ MRI検査の画像所見 ］　※受傷後4ヶ月で著明に改善する。

初診時　受傷後1ヶ月　受傷後2ヶ月　受傷後4ヶ月　受傷後1年

アキレス腱の状態を的確に判断して治療方針を選択することが出来るため、保存療法の場合でも再断裂のリスクは非常に少なくなっています。また患者さんによって治癒過程に個人差があるため、定期的に画像検査を行うことにより、患者さん一人ひとりにあった治療スケジュールを提案しております。

2. 早期リハビリテーション

最近の研究では、早期リハビリテーションによる保存療法での良好な治療成績が報告されています。
また、早期リハビリテーションを使用した治療スケジュール上、手術療法と保存療法の再断裂率に差は無かったとの報告もされています。

■　10日～14日で足関節底屈自動解除運動を開始する治療スケジュールにおいて、手術療法72例と保存療法72例を比較した結果、再断裂した患者は手術療法で2例、保存療法で3例であった。
［ 2010　Willits K. et al　JBJS Am　clinical evidence level 1　CRT ］

■　早期リハビリテーションを行った場合、保存療法と手術療法との間に再断裂率の差は無い。
［ 2012　Soroceanu A　JBJS Am　CRT　meta analysis　Therapeutic　level 1 ］

■　手術療法による機能的利益は、一時的なものかごくわずかなものである。
機能的なリハビリテーション・プロトコールを用いることにより、保存療法による再断裂率が低下した。
［ 2015　Guss D　JBJS Am　REVIES 2015;3(4) ］
※アキレス腱断裂に関しての整形外科界トップジャーナルからの最新見解(総説)